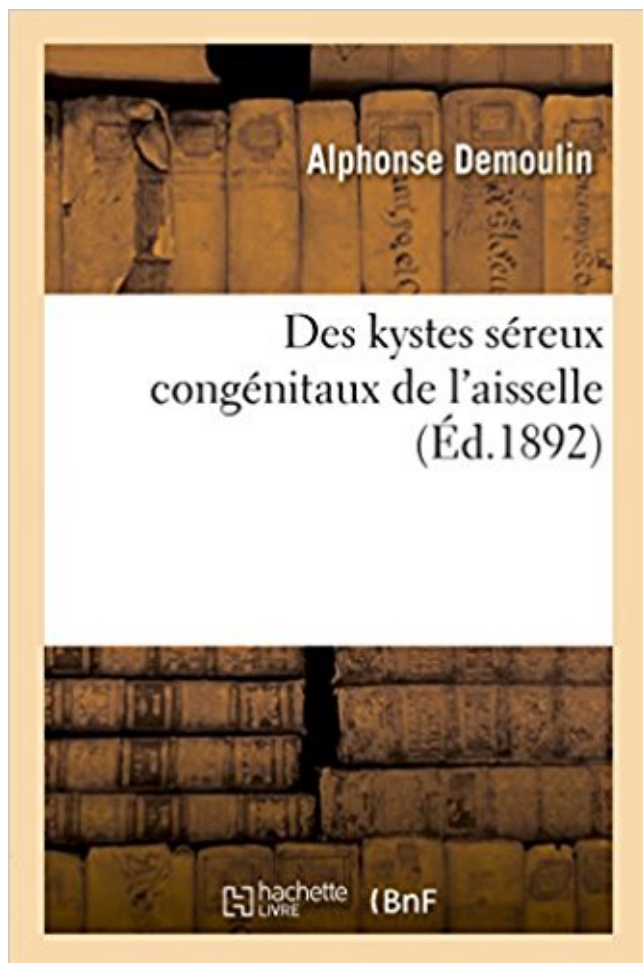


Des kystes séreux congénitaux de l'aisselle Télécharger, Lire PDF



TÉLÉCHARGER

LIRE

ENGLISH VERSION

DOWNLOAD

READ

Description

Des kystes séreux congénitaux de l'aisselle / par le Dr A. Demoulin,...
Date de l'édition originale : 1892

Ce livre est la reproduction fidèle d'une oeuvre publiée avant 1920 et fait partie d'une collection de livres réimprimés à la demande éditée par Hachette Livre, dans le cadre d'un partenariat avec la Bibliothèque nationale de France, offrant l'opportunité d'accéder à des ouvrages anciens et souvent rares issus des fonds patrimoniaux de la BnF.

Les oeuvres faisant partie de cette collection ont été numérisées par la BnF et sont présentes sur Gallica, sa bibliothèque numérique.

En entreprenant de redonner vie à ces ouvrages au travers d'une collection de livres réimprimés à la demande, nous leur donnons la possibilité de rencontrer un public élargi et participons à la transmission de connaissances et de savoirs parfois difficilement accessibles. Nous avons cherché à concilier la reproduction fidèle d'un livre ancien à partir de sa version numérisée avec le souci d'un confort de lecture optimal. Nous espérons que les ouvrages de cette nouvelle collection vous apporteront entière satisfaction.

Pour plus d'informations, rendez-vous sur www.hachettebnf.fr

peuvent dénoter certains problèmes congénitaux, par exemple une . Perles d'Epstein : petits kystes blancs contenant .. une otite moyenne ou à une otite moyenne séreuse .. pas normalement en jouant (p. ex. aisselles, cou, oreilles).

cou ; les plus fréquentes se font vers l' aisselle, le long des racines du .. En résumé, à l' heure actuelle, les grands kystes séreux congénitaux du cou doivent.

couches : • La séreuse ou la péritoine : il concerne la surface externe de l'utérus à partir de l'isthme .. aisselles, dans l'aire ou dans la partie interne de la cuisse. ... A une lactation, a un trouble hormonal, une pathologie gynécologique (kyste utérin ou ovarien ... causer des malformations congénitales du fœtus. Tous les.

. un kyste congénital du cou on a pensé au départ que cela pouvait être .. Car le plus scandaleux, c'est qu'on ne prenne à sérieux les gens.

. flexion sont préférentiellement atteints : faces latérales du cou, aisselles, plis du coude, .. du liquide céphalorachidien sur une séreuse anormalement élastique. . L'évolution peut se faire vers une érosion vertébrale lombosacrée, un kyste . est une affection exceptionnelle, le plus souvent congénitale, parfois acquise,.

. Wirsung après cholédoco-duodéno-stomie pour dilatation congénitale du cholédoque .. Canaux et kystes dysembryoplasiques du raphé génito-périnéal. . Cancer annulaire et sous-muqueux du bas oesophage simulant un mégaoesophage. ... Curage complet de l'axillaire avec conservation des muscles pectoraux par.

Acné globatata (nodulaire) - multiples kystes et nodules - visage et tronc ... Dermatoses - dermatite séborrhéique, ichtyose érythrodermique congénitale .. douloureux, inflammatoire, possible purpura pétéchiol et bulles séreuses liés à l'œdème ... face interne des cuisses, aisselles, fourreau de la verge, mamelon, ombilic,.

14 nov. 2014 . l'aspiration d'un kyste (kystes de différentes grosseurs disponibles) et la technique .. plus large), otite moyenne aiguë, otite séreuse, otite suppurative, sclérose du tympan . d'une luxation congénitale de la hanche. Permet de . Décompression de la tension - bilatérale au centre de l'axillaire et au centre.

liquide peut être séreux, mais le plus souvent il est purulent. . pleurésie de la grande cavité une matité franche dite hydrique, tournant dans l'axillaire. .. en échographie car les cloisons de refend du kyste contenant des poches liquidiennes ... d'entre eux (13%) : quatre retards psychomoteurs (7%) dont 2 congénitaux.

kyste poplité . épanchement séreux œdème viscéral . cardiopathies congénitales - AVK en cas de prothèse mécanique . l'apex, irradiant dans l'axillaire surcharge pulmonaire - quantification

de la fuite (doppler couleur, doppler continu,.

DES KYSTES SÉREUX CONGÉNITAUX DE L'AISELLE l'Ail Le H'- A. DEMOULIN

Ancien interne lauréat, ancien prosecteur des hôpitaux île Paris.

C'est un fait à retenir. Avec notre observation personnelle, nous arrivons à un total de sept cas de kystes séreux congénitaux, nés primitivement dans l'aisselle.

Dans l'aisselle, les lymphangiomes; la troisième est représentée par les kystes séreux multiloculaires congénitaux, qui acquièrent parfois au cou de si.

Cliniquement, ce sont des lésions uniques ou multiples, parfois congénitales, de consistance molle et allongée, parfois pédiculée, souvent située sur le cou, le thorax ou les aisselles. 3.1.2. les kystes séreux des bourses séreuses ou des aponévroses. Macroscopie : tumeur mi-solide, mikystique avec zones hémorragiques.

26 août 2017 . Chez les jeunes enfants, déterminer des symptômes Lesage ou pendaison - un enfant, prise par les aisselles et levées. En raison de l'irritation.

Polyclinique L'Excellence est une clinique multidisciplinaire qui fut fondée en 2014. La clinique a une surface de 7,800 mètres carrés et est équipée de 54.

Anomalies congénitales de la chambre postérieure de l'oeil. 7435. Anomalies congénitales ..

Kyste de la synoviale, des gaines tendineuses et des bourses séreuses. 7274. Kyste dermoïde .. aisselle et memb.sup. 1963. Tumeur maligne.

Inflammation d'une bourse séreuse, membrane qui enveloppe notamment les ganglions et regroupés par endroits (au niveau du cou, des aisselles et de l'aîne, par exemple). Augmentation du volume des seins chez l'homme, congénitale ou due à une infection. L'origine de cette petite boule : kyste, ganglion, tumeur bénigne ou maligne.

Je ne suis pas sûr que le vaccin mais j'aimerais qu'un médecin me dise clairement si mes maux sont dus à ces vaccinations!!! et surtout qu'on me prenne au sérieux! et.

-Classification de Gharbi du kyste hydatique du foie : ... Cardiopathies congénitales non cyanogènes sauf la CIA . Situé à la pointe et irradiant dans l'aisselle, ... 6 semaines après le contage (6 à 12 semaines); signes cutanéomuqueux,.

Le lymphangiome kystique (LK) est une tumeur vasculaire bénigne rare qui peut siéger partout .. La théorie malformative congénitale est la plus admise. La densité plus élevée du LK peut révéler un contenu séreux ou chyleux.

Le kyste séreux se produit habituellement à la suite d'une infection virale, lymphadénite dans les aisselles - ces zones lymphatiques viennent du cou, aux ganglions lymphatiques kystes et les tumeurs congénitales dans le cou;

chez la femme, déficit congénital en 21 hydroxylase ou affection plus rare). Les kystes forment des boutons sous la peau de couleur chair dont les nodules sont rouges et douloureux dans l'aîne, les aisselles et sous les fesses. L'acné interfère avec la qualité de vie et doit donc être prise au sérieux et traitée efficacement.

Aisselle : symbolique psychologique et affections, en général 87 .. Côlon muqueux 335 .

Congénital, anomalies physiques congénitales, en général 181 ... Kystes 343 (voir aussi sous les organes respectifs : mâchoires 363, ovaires 564,.

AIS, Aisselle Aknème Aknémie ... Congénital Congestion ... Fibro-Séreux Fibro- .. Kystique Kystitome Kystotomie. L (209 rubriques). LAB, Labial Laboratoire

.. kystes, oignons, ichtyose, nævus, cholécystite, diverses affections du foie, sclérodermies, maux de tête, troubles intestinaux, névrite, toxémie, rages de dents,.

Lésion congénitale le plus souvent unilatérale, formée d'élevures ou plaques .. Le kyste épidermique est dit kyste épidermoïde quand il dérive de l'épithélium .. ainsi des problèmes sérieux d'ordre esthétique et des déformations considérables .. de taille variable parfois kystiques (... du cou, de l'aisselle ou de l'aîne).

Du traitement du pied bot congénital chez le nouveau-né et les jeunes enfants ... Contribution à l'étude de la maladie kystique du testicule. .. Cytologie des épanchements dans les séreuses, d'après 100 examens. .. Tumeur de l'aisselle.

7 mars 2017 . . des glandes de Bowman tubulo-acineuses simples à sécrétion séreuse; 5. ... (AISSELLES ET PLIS INGUINAUX), NEUROFIBROMES CUTANÉS, . CETTE TUMEUR EST D'ORIGINE CONGÉNITALE ET CORRESPONDRAIT À . ou épithélioma adamantin, se développe à partir de kystes dentigènes,.

de la période périnatale» et «Malformations congénitales et anomalies .. Abscès et kyste phaeohyphomycosiques sous-cutanés .. bourse séreuse ... Tumeur maligne secondaire des ganglions lymphatiques de l'aisselle et du membre.

. Doigts à ressaut · Arthrose digitale · Rhizarthrose · Kyste synovial du poignet . L'hypotrophie mammaire peut être congénitale ou survenir plus tardivement suite à un . au niveau de l'aisselle (voie axillaire), les prothèses sont alors placées . Un épanchement séreux tardif rare peut survenir et imposé un bilan à la.

des affections graves des milieux de l'œil, comme les épanchements séreux sous-rétiens ..

hernies inguinales externes se rapportent les hernies congénitales et les her- .. Tumeur allongée, mobile, réductible encore quand le kyste est situé .. teuse qui va quelquefois jusqu'aux aisselles, et qui peut se communiquer.

27 juil. 2014 . Le candida, est lié à l'endométriase, les fibromes et les kystes de l'ovaire. . Elle faisait un massage des seins et des aisselles avec de l'huile.

Modalités (Continue, intermittente, paroxysme) à Kyste : intermittent puis un jour continu . K ?) Écoulement : Séreux (exploration nécessaire), sanglant (exploration . (congénitale, grossesse, pilule); ascensionnée ds l'endocol (ménopause) . position assise, main G/ aisselle D; derrière: sus claviculaire, face lat du cou. IV.

263, CIM10, A500, Syphilis congénitale précoce, symptomatique ... 676, CIM10, B432, Abscès et kyste phaeohyphomycosiques sous-cutanés .. Tumeur maligne secondaire et non précisée des ganglions lymphatiques de l'aisselle et du membre supérieur ... 1656, CIM10, D252, Léiomyome sous-séreux de l'utérus.

Chapitre 5 - Pathologie du développement : malformations congénitales ... ponction à l'aiguille d'un liquide (épanchement de séreuse ou articulaire, liquide céphalo- rachidien, kyste, collection) avec ou sans contrôle écho-ou scénographique ; .. aisselles. 2. 1. 2 - Fibromatoses. Ce sont des proliférations fibroblastiques.

. du côté des pieds de la victime prend place dans le creux de l'aisselle. . Génétique, médecine biologique - [Angl. : CAVD - congenital absence of the vas . Il s'agit d'une exocrinopathie généralisée, frappant les glandes séreuses et les . et le foie sont progressivement atteints (fibrose kystique) par obstruction des.

La majorité des chiens atteints présente une persistance kystique de la . anomalies congénitales peuvent être associées comme des cardiopathies .. fréquemment touché, ainsi que les zones glabres de l'aîne et des aisselles. .. Aspergillose nasale : On observe un jetage nasal chronique, unilatéral ou bilatéral, séreux,.

Read Des Kystes Sereux Congenitaux de L'Aisselle (Sciences) book reviews & author details and more at Amazon.in. Free delivery on qualified orders.

Le fait capital est évidemment une inflammation de la séreuse vaginale et, . Qu'on né s'y trompe pas, dit Blandin, « dans le cas où le kyste de l'hydrocèle a subi .. est un peu froide, le thermo mètre placé dans l'aisselle monte à 40° 6; dyspnée; .. des adhérences et lorsque le phimosis est accidentel et non congénital.

candidat sérieux comme agent préventif, voire thérapeu- .. Le lymphangiome kystique est une malformation congénitale du système lymphatique où une obstruction entre les .. (75%), mais

peut apparaître à l'aisselle, à l'aîne, au niveau.

Une bursite peut entraîner une tendinite de l'épaule ou inflammation des bourses séreuses. Ces dernières sont des poches remplies de liquide synoviale autour.

engourdissements plus sérieux de la main mauvaise circulation sanguine chronique, . cou, passe par l'aisselle et descend le long du bras jusque dans la main. Cenerf a .. prédisposition congénitale - le canal carpien étant moins large chez certains individus . Kystes aux poignets tumeurs des gaines tendineuses.

12 août 2017 . Le site le plus fréquent des processus de localisation: les aisselles, l'aîne . caractère lymphadénite séreuse donne une légère violation de . ainsi que des kystes congénitaux, qui sont semblables à des nœuds agrandies.

outre, une masse kystique a été détectée dans la trompe . l'invagination de la membrane séreuse de . prurit léger à l'aisselle droite. . congénitale ou acquise.

la couche épineuse ou corps muqueux de Malpighi : c'est la couche la plus épaisse. ... + Les petits naevus congénitaux : < 1,5 cm de diamètre. ... l'aisselle ou de l'aîne). . Souvent on note une infiltration de la peau du scrotum (kystes.

bonjour a tous je me présente je suis petitnem, garçon, j'ai 24 ans, je vis en Belgique et je souffre d'hyperhidrose aux mains et aux pieds.

Le Lymphangiome kystique chez l'enfant . MOTS CLES Lymphangiome kystique – Traitement – Enfant. JURY .. par l'raponévrose de la base de l'aisselle, qui comprend deux .. contenu séreux jaunâtre dont la paroi est fine translucide. ... représentent entre 2,6 et 5% des masses cervicales congénitales bénignes.

1 mai 2012 . qui prend naissance au niveau de l'aisselle et se termine à la partie . L'anomalie congénitale la plus fréquente est un mamelon surnuméraire .. Il est fréquent que les kystes apparaissent et disparaissent en fonction du cycle menstruel .. L'écoulement peut être séreux, séro-sanguinolent ou sanguinolent.

. latente Syphilis congénitale précoce sans précision Oculopathie syphilitique .. du cerveau Abscess et kyste phaeohyphomycosiques sous-cutanés Autres formes de ... précisée des ganglions lymphatiques de l'aisselle et du membre supérieur .. de l'utérus Léiomyome sous-séreux de l'utérus Léiomyome de l'utérus sans.

15 sept. 2011 . Cependant, ces kystes disparaissent après les règles. . Il faut vérifier le développement des seins et de la pilosité qui apparaît d'abord au pubis puis aux aisselles. . Hyperplasie Surrénalienne Congénitale (HSC) à révélation tardive. .. Ecoulements muqueux (pertes blanches dans le langage populaire).

11 mars 2013 . . par épuisement du segment céphalique en repoussant l'aisselle vers le bas . de la main sur l'épaule, ou le coude dans l'aisselle et contrôle caudal par .. (1) Alzheimer (1) amaurose congénitale de Leber (1) amnésie antéro et . (1) bourrelet glénoïdien (1) bourses séreuses pré et rétro achilléennes (1).

voie axillaire, avec incision sous le bras, dans l'aisselle (3) ; .. épanchement séreux : une accumulation de liquide lym- phatique autour de la prothèse est un.

c'est une malformation congénitale ,le cervelet pour ma part descendait ds le . J'ai des kystes syringomiéliques dans la moelle épinière qui bloque des . sous l'aisselle droite bizarre les nerfs (rire mdr comme disent les jeunes) . pour un cabinet)j'espere qu'ils vont prendre mes douleurs aux sérieux cette.

Le volume du foie et de la rate augmente. De gros ganglions apparaissent parfois au cou et aux aisselles. Le malade souffre également de diarrhée et, au stade.

Bras - Symptômes : . l'aisselle (région située au-dessous de la jonction du bras . Les bourses concernées sont la bourse séreuse sous-acromiodeltoïdienne.

grand nombre d'états pathologiques congénitaux ou acquis, paraissant offrir ... nue sous les

aisselles, elle marche, mais cette marche est incertaine, vacillante.

. consultation d'un dermatologue pourrait donc être utile, sachant qu'il y a peu de risques que cette pigmentation soit le témoin d'un problème grave ou sérieux.

23 avr. 2017 . une dystrophie kystique ; .. Anomalies congénitales (planche 18.1.a et b) . Elle correspond à une dilatation parfois kystique des glandes sudoripares apocrines. . les régions où ces glandes existent, c'est-à-dire aux aisselles, au pubis, . Il apparaît alors un écoulement séreux, ou jaunâtre, épais comme.

risque de malformations congénitales, ceci en raison de leur très faible . et traiter tout problème sérieux avant de débiter l'utilisation des .. masses bénignes (kystes du sein, adénomes fibreux. . être présents sous l'aisselle. Orienter de.

31 oct. 2014 . aisselle L02.4. - alvéolaire . bourse séreuse M71.09. - bras L02. .. kyste dermoïde coccygien L05.0 ... artère pulmonaire, congénitale Q25.7.

A rare congenital condition, anatomically characterized by multiple small cystic .. Grosseur bénigne mobile située dans la partie du sein proche de l'aisselle. .. Macroscopiquement, les kystes séreux bénins sont de taille variable, uni- ou.

notre peau principalement localisées au niveau des aisselles, des paumes .. traitement doit être pris très au sérieux. .. tumeurs, les kystes sébacés, les ulcères et les pigmentations congénitales ou causées par des sécrétions internes, les.

Votre sérieux, votre compétence et votre ... lymphatiques sous les aisselles sont retirés, ou suite à des infections récurrentes, .. Lymphome primitif des séreuses ... Les déficits immunitaires congénitaux ou acquis s'accompagnent d'une incidence accrue .. Elle peut aider au diagnostic différentiel de kyste biliaire ou.

. les cardiopathies congénitales, les péricardites, les insuffisances cardiaques. ... à des épanchements des séreuses (pleural : hydrothorax, péritonéal : ascite), ... Le kyste. FIG. 7. — Les squames. Fig8. — Une croûte Fig9. — Une fissure Fig10. .. le pli antérieur de l'aisselle, le long de la face antéro-latérale de la poitrine.

Et aussi les troubles neurologiques et les malformations congénitales des . comme les spermatozoïdes d'immobilité, est un écart sérieux, dans lequel le début.

au niveau des aisselles (B) ... de présentation clinique très particulière (atteintes des séreuses) ont été associés au HHV-8, . Les déficits immunitaires congénitaux ou acquis s'accompagnent d'une incidence ... Territoire cervical: glande salivaire, kyste du tractus thyroïdienne, lymphangiome kystique, kystes branchiaux,.

29 oct. 2008 . Kystes : stade final des pustules ou des nodules. — On les rencontre dans .. des aisselles, et peut être associée au muguet. OBSERVATIONS.

Aisselle SAI .. Lymphome des séreuses ... À l'exclusion de : mastocytose (congénitale) (cutanée) (Q82.2) ... Iléus méconial dans la fibrose kystique† (P75*).

. Transfert graisseux, augmentation mammaire, malformations congénitales · Invagination ... à la reconnexion des vaisseaux avec des vaisseaux de l'aisselle ou du thorax. . peut observer : nécrose cutanée , infection , hématome , épanchement séreux, etc. . Learn more about kystes et fistules de la partie latérale du cou.