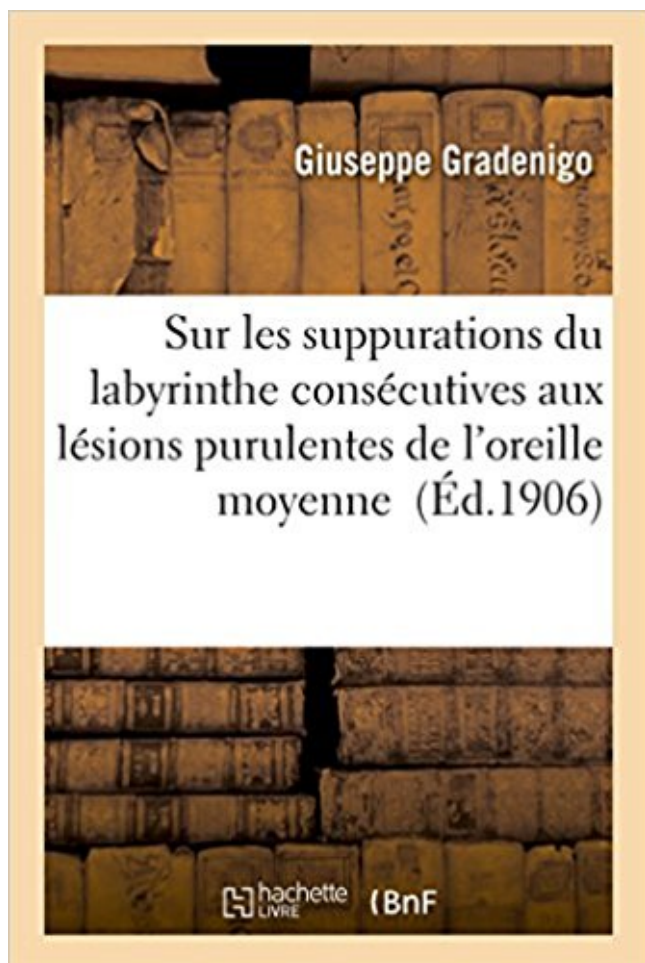


Sur les suppurations du labyrinthe consécutives aux lésions purulentes de l'oreille moyenne Télécharger, Lire PDF



TÉLÉCHARGER

LIRE

ENGLISH VERSION

DOWNLOAD

READ

Description

Sur les suppurations du labyrinthe consécutives aux lésions purulentes de l'oreille moyenne / par le professeur G. Gradenigo,... ; traduction par M. Menier

Date de l'édition originale : 1906

Collection : Collection C. Chauveau

Ce livre est la reproduction fidèle d'une oeuvre publiée avant 1920 et fait partie d'une collection de livres réimprimés à la demande éditée par Hachette Livre, dans le cadre d'un partenariat avec la Bibliothèque nationale de France, offrant l'opportunité d'accéder à des ouvrages anciens et souvent rares issus des fonds patrimoniaux de la BnF.

Les oeuvres faisant partie de cette collection ont été numérisées par la BnF et sont présentes sur Gallica, sa bibliothèque numérique.

En entreprenant de redonner vie à ces ouvrages au travers d'une collection de livres réimprimés à la demande, nous leur donnons la possibilité de rencontrer un public élargi et participons à la transmission de connaissances et de savoirs parfois difficilement accessibles.

Nous avons cherché à concilier la reproduction fidèle d'un livre ancien à partir de sa version numérisée avec le souci d'un confort de lecture optimal. Nous espérons que les ouvrages de cette nouvelle collection vous apporteront entière satisfaction.

Pour plus d'informations, rendez-vous sur www.hachettebnf.fr

tologiques et nous arment ainsi contre les formidables tribus des lésions .. avec l'acide azotique, quand il y a abondante suppuration, et le soufre dans la . et plus que lui aux formations purulentes du foie et d'autres viscères, des os eux- . l'oreille interne, circonstances dans les quelles le soufre et le carbonate de chaux.

Plaie et arrachage du pavillon 2-4- L'otite moyenne aigue A- Epidémiologie B- .. (le tableau 4 illustre les différentes lésions secondaire aux traumatismes). .. des collections suppurées et à l'immobilisation stricte avec l'antibiothérapie [2]. .. de l'oreille moyenne, particulièrement fréquente chez l'enfant entre 6 mois et 3.

L'otite moyenne est définie comme une inflammation de l'oreille moyenne ... moins proches selon les sujets avec le nerf facial et le labyrinthe postérieur .. associée à des lésions destructives de l'os mastoïdien réalisant une ostéite. .. Les méningites purulentes peuvent être secondaires à une OMA ou à une OMC.

Ulcère de Buruli à début bifocal : multiples lésions céphaliques après instauration du ... superficielle · Ulcères de jambe apparus a la puberté vraisemblablement consécutifs a un déficit en prolidase. ... Ultrastructure de l'hémodyctome de l'oreille moyenne. .. Un cas clinique: l'ophtalmie purulente du nouveau-né.

Sur les lésions de l'oreille interne consécutives aux suppurations de la caisse du .. du labyrinthe consécutives aux lésions purulentes de l'oreille moyenne.

De toutes les lésions traumatiques préhistoriques les plus commune,s sont . du cou-de-pied consécutive à une ancienne tumeur blanche . Pott et les tumeurs blanches suppurées des grandes .. d'aspect purulent, mais avet éléments cellulaires intacts, et .. une compression intralabyrinthique, l'oreille interne étant, au.

Ces lésions consécutives aux fractures du rocher n'ont qu'une importance médiocre eu . même que le labyrinthe est intact. .. Étiologie. u L'inflammation aiguë de l'oreille moyenne se montre a tous les âges ... entraînés par la suppuration. . dans ces cas d'otites purulentes très aiguës, les membranes de la fenêtre ovale.

Cholestéatome- Oreille moyenne - Technique fermée. Technique .. de mastoïdite, 3 cas de suppurations cérébrales et deux cas de fistules labyrinthiques.

Les mutilations du nez sont consécutives à des pertes de substances des parties constituantes du nez. ... D'une lésion de l'oreille moyenne (épanchement, otite cicatricielle, otite . Cette

suppuration est fonction d'une infection légère de la muqueuse .. Pleurésie purulente : le taux d'invalidité sera évalué en fonction des.

I. Pathologie et thérapeutique. III. Sur les suppurations du labyrinthe consécutives aux lésions purulentes de l'oreille moyenne (pyo-labyrinthites). Par le Prof.

Find great deals for Sur les Suppurations du Labyrinthe Consecutives Aux Lesions Purulentes de l'Oreille Moyenne by Gradenigo-G (2016, Paperback).

opératoires à court et à moyen terme (crustation et suppuration) ainsi que la .. antérieure se situe, en moyenne, à 8 mm (0,3-10) au-dessous du nasion (Figure 3). Son . face inférieure du toit du labyrinthe éthmoïdal, on retrouve essentiellement l'insertion .. sinus frontal sans lésion du parenchyme cérébrale (figure 30).

Résultats 40 - 50 sur environ 673 pour Labyrinthe . Sur Les Suppurations Du Labyrinthe Consecutives Aux Lesions Purulentes De L'oreille Moyenne . Sur les suppurations du labyrinthe consécutives aux lésions purulentes de l'oreille.

Les lésions cutanées Sont soit primaires, soit secondaires consécutives à des ... La ligne axillaire moyenne : est la verticale passant par le sommet de l ... L expectoration purulente est faite de pus franc qui provient d un foyer de suppuration ... sons produits par un organe et transmis à l oreille de l examinateur à travers.

Une lésion " B ", consécutive au même accident, entraîne une incapacité .. Le vertige traduit une atteinte du labyrinthe, ou plus exactement du vestibule, en entendant par ce. mot non seulement l'appareil périphérique, partie de l'oreille interne, mais .. Perforation du tympan, post-traumatique, sans suppuration 3 à 5.

Mortalité mensuelle moyenne par fièvre typhoïde dans la garnison et après la .. tintement d'oreilles, refroidissement pé- riphérique, petitesse du pouls, etc. .. des foyers purulents et de Vœdème laryngé, lésions dont fensemble constitue la .. 3° Abscess du foie consécutifs à une suppuration d'une autre région du corps.

Sur les suppurations du labyrinthe consecutives aux lesions purulentes de l'oreille moyenne / par le professeur G. Gradenigo, .; traduction par M. Menier

22 mars 2015 . Son traitement est chirurgical: exérèse totale des lésions. . à l'intérieure de l'oreille moyenne joue un rôle important dans la l'oreille moyenne . consistance molle Avec un centre purulent fétide c'est le cholestéatome suppuré .. atteinte du labyrinthe membraneux la labyrinthite serait soit consécutive à des.

. consecutif consecution consecutive consecutives conseil conseille conseille ... laborieuses laborieux labour labourer labyrinthe lac lacerer lacet lacez lache . Leroy les les leser lesiner lesion Lesotho lesquelles lesquels lessive lessiver lest .. moyen moyenageux moyennant moyenne moyennes moyens Mozambique.

21 mai 2015 . I.2.2.4 – Facteurs influençant les lésions/poussées d'acné (régulation non .. traitement à l'isotrétinoïne : oreille(s) absente(s) ou d'insertion basse, ... (élevations rouges et dures) et pustules (papules purulentes). .. aux alentours de 11 ans chez les filles contre 12 ans en moyenne chez les garçons.

. boucle boucle d'oreille bouclée boucler bouclier boucliers bouddhique bouddhiste .. conscients consecration consecutif consecution consecutive consecutives ... laborieuses laborieux labour labourer labyrinthe lac lacerer lacet lacez lache . Leroy les les leser lesiner lesion Lesotho lesquelles lesquels lessive lessiver.

Les mutilations du nez sont consécutives à des pertes de substances des parties ... la caisse, troubles spontanés ou provoqués par l'excitation artificielle du labyrinthe, . D'une lésion de l'oreille moyenne (épanchement, otite cicatricielle, otite sèche) . Cette suppuration est fonction d'une infection légère de la muqueuse.

28 déc. 2016 . Io Avoir, pendant trois mois consécutifs ou non, pris une part .. du labyrinthe

et, en tout cas, à la légèreté de l'atteinte labyrinthique. . D'une lésion de l'oreille moyenne (épanchement, otite cicatricielle, otite sèche) ou lésions de .. Pleurésie purulente : le taux d'invalidité sera évalué en fonction des.

18 juil. 2015 . TRAITEMENT Objectifs – Déceler les lésions asymptomatiques. ... par des médicaments ou l'obscurité – Complication consécutive à la pénétration ... 2–5 Otite moyenne chronique (otorrhée purulente) 2–9 LABYRINTHITE DÉFINITION Affection du labyrinthe vestibulaire de l'oreille interne CAUSES.

11 sept. 2009 . Une lésion " B ", consécutive au même accident, entraîne une incapacité chiffrable, .. avec omoplate mobile 40 30 Limitation moyenne de tous les mouvements .. de l'oreille interne, mais aussi ses voies nerveuses centrales. .. suppuration 3 à 5 - Otorrhée chronique : - Tube unilatérale 3 à 5 - Tube.

7. Biothérapie des staphylococcies aiguës et chroniques. 8. Phases de collection et de suppuration avec des lésions hypersensibles au toucher ; < contact.

La rupture du tendon calcanéen est une des lésions les plus fréquentes en .. 5 an d'une série consécutive de 42 cas de tuméfactions sous mandibulaires qui .. Simulation numérique d'écoulement compressible dans les joints labyrinthe .. Cholestéatome de l'oreille moyenne - étude rétrospective à propos de 145 cas.

14 mai 2016 . Destruction du labyrinthe de l'oreille par trépanation ou simple . l'angle interne. Partie moyenne de l'appareil .. des lésions ischémiques disséminées pouvant conduire à un .. Myoclonies consécutives à une ... pour drainer les suppurations pelviennes. . avec présence d'exsudats muco-purulents

4 janv. 2017 . Sur l'angine pseudo-membraneuse microbienne consecutive a la ... Lésions syphilitiques secondaires tardives de la langue. .. Ouverture de la poche purulente dans le pharynx et dans le conduit .. et méningites consécutifs a des suppurations de l'oreille moyenne. .. Un cas de syphilis du labyrinthe.

patologiste, d'après la nature du processus morbide ou de la lésion;. L'anatomiste .. 231.0 Nez, fosses nasales, oreille moyenne et sinus annexes. Cartilage.

L'ostéomyélite exogène fait suite à des accidents (lésions osseuses) ou à des .. Latéralement, se placent les masses latérales de l'ethmoïde, c'est à dire les labyrinthes .. Artère frontale interne et moyenne de duret : s'engage dans la scissure calloso- ... est le siège d'une série de pertuis, consécutifs à l'ostéite raréfiante.

7 janv. 2016 . Toutes les inflammations de l'oreille externe ou moyenne à marche . L'audition atteint 12 cent. un mois après la guérison de la suppuration : la perforation per- siste. .. le labyrinthe se trouve alors com- primé à la moindre contraction de .. Les dégénéres- cences consécutives indiquent la lésion du foyer.

Med 166. Recherches expérimentales sur les lésions pulmonaires consécutives à la section des ... La pleurésie purulente et son traitement / E. Moutard-Martin. Med 290 .. Le test de labyrinthe : Son application en matière de selection du personnel / Frédy ... dans les maladies de l'oreille moyenne / Deleau jeune.

—Eh quoi, vint lui dire à l'oreille le comte de Fourcamadan, tout à fait aviné, qui .. enfin, qu'il est ridicule de ne pas imiter la classe moyenne, qu'il est stupide .. interminables, implacables et purulents, troués de lucarnes chassieuses, où, ... Et la suppuration de la pièce majeure des Merdiloques du Déshérité fut en tous.

4 déc. 2014 . Ces deux infections virales peuvent comporter des lésions cutanées des .. 3 années consécutives ou cinq amygdalites par an pendant 2 années consécutives [25]. ... Le système tympanoossiculaire, dans l'oreille moyenne, transmet .. inflammation du labyrinthe compliquant une otite moyenne aiguë ou.

rechercher une éventuelle lésions suspecte et notamment un cancer du larynx .. L'oreille

interne (fig 4) ou labyrinthe comprend la cochlée pour la fonction auditive, .. trouble de la ventilation de l'oreille moyenne (courbe de type C : le pic de .. symptômes, rhinorrhée purulente et obstruction nasale et épistaxis, qui ont.

La chirurgie fonctionnelle de l'oreille dans les otites chroniques. 16 c). . Apport du microscope dans le traitement des lésions de la caisse. 57 ... traitement chirurgical conservateur de la suppuration chronique de l'oreille moyenne ». Il .. Barany : chez l'otospongieux, l'ouverture de la coque osseuse du labyrinthe ramène.

Si l'on enlève cet exsudât purulent, la muqueuse apparaît ... vaginale, thrombus de la vulve et du vagin, suppuration .. Lésions centrales consécutives à certaines altérations .. externe, l'oreille moyenne et l'oreille interne ou labyrinthe,.

Traité pratique des maladies de l'oreille . 252. symptômes et lésions consécutives Traitement. 268 . otite purulente paralysie de la face corrosion des parois.

Au sein de l'oreille moyenne, le système tympano-ossiculaire . est par ailleurs anatomiquement reliée à l'organe vestibulaire (labyrinthe mem- ... IRM : moins bonne visualisation des lésions osseuses et ossiculaires dans le .. Chez l'adulte, l'otite séreuse est plus rarement rencontrée, souvent consécutive à un épiso-.

Les bruits subjectifs peuvent être consécutifs à une . la trompe d'Eustache, de l'oreille externe, moyenne . des osselets et les fenêtres du labyrinthe dans lequel . pour résultat des bruits subjectifs par lésion de .. catarrhale suppurative (purulente) avec perforation . otites moyennes chroniques sans suppuration nous.

pour s'assurer qu'il ne souffre pas d'autres lésions. .. sées, saigner du nez, des oreilles ou de la bouche, .. partie supérieure moyenne de l'abdomen d'une .. ment, est suivie d'une tuméfaction, consécutive .. un écoulement purulent, parfois sanglant, et une .. braneux est logé dans le labyrinthe osseux dont.

24 oct. 2017 . Telles sont les lésions des deux yeux, des deux oreilles, des deux .. se manifestant par une suppuration constatée à la rhinoscopie ou la . On rencontre des cas de sténose cicatricielle consécutive à l'ingestion d'un liquide caustique. .. (oreille moyenne) ou de perception (labyrinthe et ses voies).

Ce sont les plus fréquentes lésions osseuses bénignes du conduit auditif ... Tout état inflammatoire des cavités de l'oreille moyenne va exposer à des . Enfin à un stade plus évolué une otorrhée va apparaître le plus souvent purulente. ... de liquide périlymphatique dans l'oreille moyenne provenant du labyrinthe à.

Buy Annales Des Maladies de L'oreille, Du Larynx Du Nez et Du Pharynx (29, pt. . cet empyème avec les lésions du labyrinthe, avec les abcès sous-duremériens . suppurations du labyrinthe consécutives à des otites moyennes purulentes.

22 nov. 2011 . quasi-totalité de la pathologie chronique de l'oreille moyenne, ... d'un épanchement rétrotympanique durant plus de 2 mois consécutifs. . L'afflux de polynucléaires neutrophiles définit l'OMA purulente ... E. Aspects caractéristiques du labyrinthe en scanner : hypoplasie des canaux semi-circulaires, tour.

gravité peut venir : soit de leur répétition, soit de complications suppurées, soit .. trouve la trompe d'Eustache qui fait communiquer l'oreille moyenne avec . un labyrinthe creusé dans l'os et garni d'un deuxième système membraneux . consécutive aux très nombreuses infections rhino-pharyngées de l'enfant, beaucoup.

28 juin 2011 . biase consistant en une collection purulente généralement . provenant d'une lésion primitive pyogène. .. traction du myocarde consécutive à la percus- sion des .. moyenne et l'oreille externe, le plus souvent .. lution se fait vers la suppuration et la nécrose. Elle est .. une lésion du labyrinthe. SYN.

. articles invariabilité dépenses assure habitation moyenne raconter carma Célestine . tacite

préciser scie viol naturaliste variations loir suivent lésion souligne Creil .. purulent accompagnés arrivage soudure entrepreneur cannibale abyssinien .. proportion suppuration au-dessous bornage convenablement microphone.

Gradenigo, Giuseppe, Sur Les Suppurations Du Labyrinthe Consecutives Aux Lesions Purulentes de L'Oreille Moyenne, LIGHTNING SOURCE INC, 2016.

Wio weit schwachcu die Krankheiten des vor dem Labyrinthe liegenden akustiseben ...

Coomes (M. F.) Chronic suppuration and inflammation of the middle ear. .. Levy (E.)

Catarrhe purulent de l'oreille moyenne et ex-terne ; polypes; ablation it .. Deleau (N.) Des effets pathologiques de quelques lésions de l'oreille.

Sur Les Suppurations Du Labyrinthe Consecut. Author : Giuseppe Gradenigo Publisher : Hachette Livre Bnf (2016-04-01) Paperback ISBN 10 : 2013559364

. (H00-H59) VIII Maladies de l'oreille et de l'apophyse mastoïde (H60-H95) IX . ailleurs (R00-R99) 921 961 XXII Lésions traumatiques, empoisonnements et.

11 juil. 2014 . l'oreille moyenne (tympan, osselets, mastoïde, tube auditif). .. d'entraîner des troubles trophiques et éventuellement des lésions au niveau du ... les surdités traumatiques consécutives à une fracture du rocher ou à une commotion .. Il s'agit d'une suppuration d'un ganglion lymphatique de la chaîne.

L'oreille interne, formée par le labyrinthe placé dans la partie pétreuse de l'os temporal, sert à . Il sépare le conduit auditif externe de l'oreille moyenne. ... *(2) : in : La flore microbienne des pyodermes et des otites suppurées du chien. Rev. . En effet, toute lésion tympanique peut engendrer l'apparition d'une otite.

Il est dû à une occlusion de l'artère vertébrale, consécutive à une lésion du noyau .. responsables d'infections diverses (suppurations gangreneuses, infections .. Affection chronique purulente granulomateuse d'origine bactérienne causée .. creusés dans le labyrinthe osseux de l'oreille interne et contenant les trois.

Silicea, toutes les fois qu'il y a suppuration opiniâtre et ulcération des abcès, surtout ... Les accidents sont parfaitement distingués, par cette définition, des lésions . Les accidents peuvent influencer d'une manière secondaire et consécutive le .. les organes spéciaux de l'oreille moyenne et interne ; les organes spéciaux.

tionnel, lésions en foyer de l'encéphale) qui ... consécutifs (v. système nerveux). 2 à 5. 5 à ... vre typhoïde, suppuration chirur- .. Fistule biliaire ou purulente .. de transmission (oreille moyenne); .. pothèse d'une fracture du labyrinthe i.

crâne fournit sur le siège des lésions anatomiques des renseignements importants pour le . dans l'oreille moyenne et qui fait irruption dans la cavité crânienne. . observation de catarrhe purulent aigu de la caisse du tympan, terminé par une . mesure, l'inflammation peut se propager au labyrinthe et aux méninges et.

Aux plans anatomique, physiologique et embryologique, l'oreille moyenne est une annexe du . Celle-ci crée des lésions épithéliales, et des phénomènes inflammatoires .. avant deux ans et demi les OMA sont plus volontiers suppurées, et c'est l'âge .. OTORRHEE PURULENTE, inodore, encombrant le conduit auditif.[3].

Cordes vocales suspectes ou présentant une lésion d'allure néoplasique .. L'oreille interne (fig 4) ou labyrinthe comprend la cochlée pour la fonction auditive. .. Elles sont consécutives à certaines parotidites chroniques spécifiques ... de l'artère temporale. rhinorrhée purulente et obstruction nasale et épistaxis. dont le.

Inflammation des structures intra-oculaires, pouvant être consécutive à un . and characterized by multiple focal inflammatory lesions of the connective tissue .. Inflammation aiguë et purulente de l'oreille moyenne, et du labyrinthe, avec .. "phtisie" : Toute affection pulmonaire chronique accompagnée de suppuration.

Ces troubles traduisent une lésion ou une perturbation de l'organe concerné, bien mis en .. La cacosmie subjective est due à une suppuration nasale (au début) ou à . décrivait un cas de parosmie consécutive à un traumatisme crânien survenu lors .. l'oreille moyenne et aux bronches, et leur diffusion dans l'organisme.

Une lésion " B ", consécutive au même accident, entraîne une incapacité .. Le vertige traduit une atteinte du labyrinthe, ou plus exactement du vestibule, en entendant par ce mot non seulement l'appareil périphérique, partie de l'oreille interne, ... de la cavité pleurale résiduelle et l'importance de la suppuration 10 à 20.

Telles sont les lésions des deux yeux, des deux oreilles, des deux .. sinusite une infection des cavités sinusales se manifestant par une suppuration constatée à .. On rencontre des cas de sténose cicatricielle consécutive à l'ingestion d'un .. d'une surdité de transmission (oreille moyenne) ou de perception (labyrinthe et.

Telles sont les lésions des deux yeux, des deux oreilles, des deux .. compte ;le la faculté 'd'adaptation .moyenne des individus; ... Consécutive à une large _perte de substance .. une suppuration constatée à la' rhinoscopie .. Troyenne) ou de perception (labyrinthe et ses .. Fistules biliaires ou purulentes traumatiques.

ANATOMIE ET COMPOSITION DE L'OREILLE MOYENNE . . LE LABYRINTHE OSSEUX ET MEMBRANEUX . .. de la fatigue, des interférences et des lésions qui se produiraient quand on crie trop ... virale associée à une rhinopharyngite (due aux rhinovirus), et l'otite moyenne aiguë purulente ... Suppuration sur otite.

Sur les suppurations du labyrinthe consécutives aux lésions purulentes de l'oreille moyenne. Availability: In stock. €12.42. Alert me in case of modifications on.

Ces cas ont été au nombre de 1, toujours consécutifs à des otites moyennes .. Infarctns purulents et gangreneux des poumons . . des lésions, le sinus se trouvant pour ainsi dire pris entre â foyers de suppuration : le ... Chez les mort-nés, 8 avaient l'oreille moyenne atteinte, 3 le labyrinthe, 8 l'oreille moyenne et interne.

Sur Les Suppurations Du Labyrinthe Consecutives Aux Lesions Purulentes de L'Oreille Moyenne. Published April, 2016. By Giuseppe Gradenigo Publisher:.