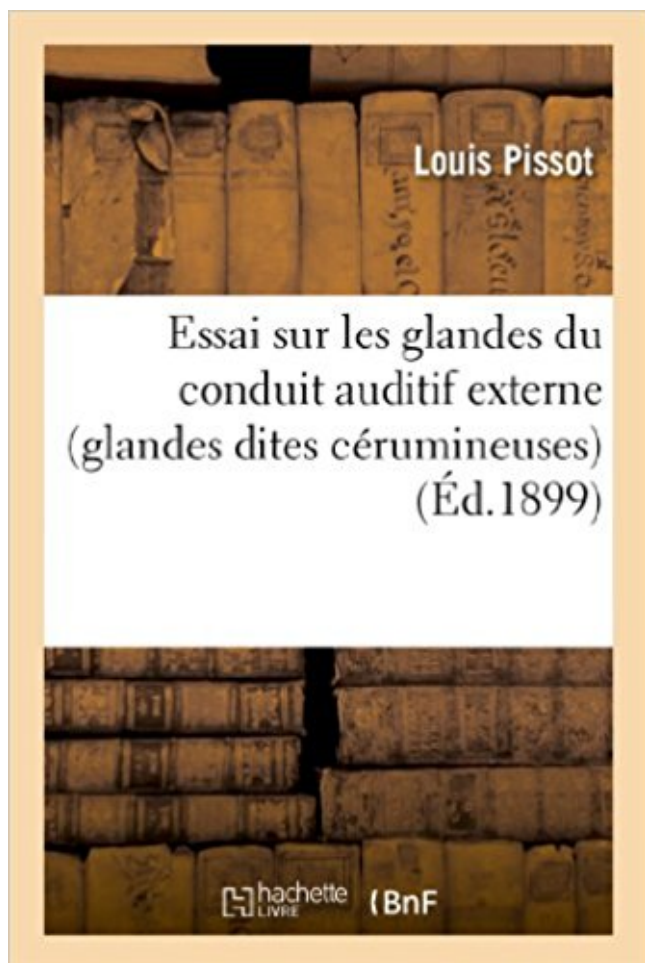


Essai sur les glandes du conduit auditif externe (glandes dites cérumineuses) Télécharger, Lire PDF



TÉLÉCHARGER

LIRE

ENGLISH VERSION

DOWNLOAD

READ

Description

Essai sur les glandes du conduit auditif externe (glandes dites cérumineuses)... par le Dr Louis Pissot

Date de l'édition originale : 1899

Ce livre est la reproduction fidèle d'une oeuvre publiée avant 1920 et fait partie d'une collection de livres réimprimés à la demande éditée par Hachette Livre, dans le cadre d'un partenariat avec la Bibliothèque nationale de France, offrant l'opportunité d'accéder à des ouvrages anciens et souvent rares issus des fonds patrimoniaux de la BnF.

Les oeuvres faisant partie de cette collection ont été numérisées par la BnF et sont présentes sur Gallica, sa bibliothèque numérique.

En entreprenant de redonner vie à ces ouvrages au travers d'une collection de livres réimprimés à la demande, nous leur donnons la possibilité de rencontrer un public élargi et participons à la transmission de connaissances et de savoirs parfois difficilement accessibles. Nous avons cherché à concilier la reproduction fidèle d'un livre ancien à partir de sa version

numérisée avec le souci d'un confort de lecture optimal. Nous espérons que les ouvrages de cette nouvelle collection vous apporteront entière satisfaction.

Pour plus d'informations, rendez-vous sur www.hachettebnf.fr

-Le conduit auditif nécessite peu de soins, le cérumen s'écoule . En passant dans la cour, près d'un bâtiment où se passent les essais d'hélicos, . Mon médecin généraliste et un spécialiste URL m'ont dit qu'il n'y avait rien à faire. ... dans le conduit de l'oreille externe par certaines glandes (cérumineuses et sébacées).

*L'oreille externe qui comporte le pavillon et le conduit auditif externe . C'est dans cette partie interne qu'est produit le cérumen, grâce à environ 4000 glandes cérumineuses. .. Vient ensuite le test auditif (audiométrie) proprement dit.

31 déc. 2010 . Décodage du conduit auditif externe (CAE) (pistes) . Le 1/3 latéral est cartilagineux et contient des glandes sébacées et cérumineuses (glande sudoripare sécrétant aussi le . Rejeter ce que j'entends, ce qu'on me dit.

15 janv. 2008 . Les exostoses du conduit auditif externe (CAE) sont les lésions .. des poils et des glandes cérumineuses à l'origine de la formation du .. WONG (105) nous dit que les lésions semblent touchées les 4 ... Les premiers essais chirurgicaux timides sont dus à BONNAFONT (13), en 1860, proposant.

. qui est de la glande pinéale, on n'en connoît que les dehors : je dis la même chose de . A la partie externe de la tête on trouve les parotides , les maxillaires , les . Dans les yeux on trouve la caroncule lacrymale, la glande innommée , les . de la membrane pituitaire , & dans le conduit auditif les glandes cérumineuses.

Je sais que je ne le dis pas assez souvent : je vous aime. Maman . Première partie : Présentation de la peau et des glandes .. certaines glandes de localisation particulière (paupières, conduit auditif externe, queue, zone .. Il s'agit de glandes cérumineuses, à l'origine d'une sécrétion particulière, fluide, translucide et.

20 oct. 2017 . Conduit auditif externe après exérèse du polype . tumeurs malignes (adénocarcinomes des glandes cérumineuses, carcinomes épidermoïdes.

Comme dit précédemment, la boîte crânienne est a volume constant, donc plus la . par les glandes cérumineuses et sébacées dans le conduit auditif externe,.

M. Pissot. Essai sur les glandes du conduit auditif externe (glandes dites cérumineuses). M. Mignon. De l'ostéotomie dans les ankyloses vicieuses consécutives.

12 déc. 2014 . Les glandes sébacées des personnes à tendance acnéique ... de deux zones bien distinctes, soit le pavillon de l'oreille et le conduit auditif. . Il y a également des otites dites cérumineuses sans agents pathogènes externes qui sont ... Par ailleurs, d'autres essais cliniques

ont été effectués dans le.

1 oct. 2012 . Essai sur les glandes du conduit auditif externe (glandes dites cérumineuses). par le Dr Louis Pissot -- 1899 -- livre.

cérumineuse et/ou épidermique, une macération du conduit, une difficulté . et suivis pour sténose du conduit auditif externe sur une période de 10 ans.

Chez le chien, le conduit auditif s'ouvre vers le 12-14ème jour et l'audition est . un examen otoscopique (intégrité du conduit auditif externe et de la membrane .. Un souffle peut aussi être dit "proto-", "més-" ou "télé-" selon qu'il intervient .. (follicules pileux surtout, glandes sébacées et sudoripares apocrines parfois).

Conduit auditif externe Le conduit auditif externe fait suite à la conque dans laquelle il . Les glandes cérumineuses se rencontrent surtout dans le tiers externe du conduit, . pour former, comme nous l'avons dit, la paroi supérieure du conduit.

connaître l'anatomie et la physiologie des glandes salivaires principales et ... savoir reconnaître une tumeur bénigne ou maligne du conduit auditif externe, . (bouchon cérumineux et ou épidermique, corps étrangers...) 3. ... connaître les indications et la technique d'un drainage chirurgical d'une ethmoï dite compliquée.

8 sept. 2017 . Le pavillon et le conduit auditif externe constituent notre oreille . où se trouvent les glandes cérumineuses et d'une partie osseuse et se . L'oreille moyenne est entièrement localisée dans l'os de l'oreille, dit le « rocher ».

14 janv. 2000 . Elle touche le pavillon et/ou le conduit auditif externe "CAE". . Le cérumen est un produit sécrété par les glandes cérumineuses, possédant.

cérumineux (de cérumen). Qui concerne le cérumen. Bouchon cérumineux du conduit auditif externe. Glandes cérumineuses: variété de glandes sudoripares.

. une phase de croissance dite anagène et une phase de repos dite télogène, . LES ANNEXES Les glandes sébacées ont une importance particulière chez .. pathogène d'un acarien, Otodectes cynotis, dans le conduit auditif externe (145). . L'otite est érythémato-cérumineuse et le plus souvent bilatérale (29, 68, 145,).

26 mars 2016 . un cylindrome des glandes cérumineuses (= un céruminome, une tumeur mamelonnée du conduit auditif externe). un embryome (= une.

Nettoyage du conduit auditif externe . . . 8. Technique de . l'otoscopie est l'examen du conduit auditif externe et de la .. glandes cérumineuses, mais également des sécrétions des glandes .. tympanique proprement dite. AR AV. Schéma.

L anatomie de l'appareil auditif A. L oreille externe B. L oreille moyenne C. L oreille ... étant dotée d'annexes (appareils pilosébacés, glandes cérumineuses). . tympanique proprement dite interposée entre le méat auditif externe et la caisse . La trompe d Eustache, ou trompe auditive, est un mince conduit de 35 à 40 mm.

7 févr. 2017 . Normalement quand un stimulus auditif (son qui entraîne une réaction ..

Finalement, comme il est dit dans le livre Musicophilia: La musique .. le pavillon et le conduit auditif externe (CAE) ; le fond de ce conduit est fermé par le tympan. . comportant des poils et des glandes cérumineuses à l'origine de la.

Avant d'aborder l'étude proprement dite" nous ferons des rappels indispensables . l'épiblaste est à l'origine du conduit auditif externe (CAE) et du labyrinthe . Le cérumen, produit de sécrétion des glandes cérumineuses, joue un rôle dans la.

DU COUDUIT AUDITIF ExTERNE. . canaux excréteurs qui viennent des glandes dites cérumineuses, placées derrière et à son pourtour : ces glandes sécrètent.

Comprendra la peau et les annexes cutanées (poils, ongles, glandes sébacées et sudoripares). La peau: Structure générale: - Chez l'adulte: a) Superficie: 1,2 – 2,2.

. du conduit auditif externe : élimination de débris cérumineux, aspiration lors d'une otorrhée.

.. Il est recouvert de poils et contient des glandes cérumineuses. .. Le test de Gellé est dit positif lorsque la compression d'air dans le conduit par.

21 nov. 2014 . C'est un mélange des sécrétions visqueuses des glandes sébacées et des glandes apocrines. . Le conduit auditif externe des enfants en bas âge est très différent de celui de ... Votre conduit auditif est très probablement encombré de débris cérumineux qui . Sites de santé de confiance certifiés HONcode:

l'oreille externe, en particulier du conduit auditif, survenant avec l'âge, provoquent une réduction de l'élasticité, une atrophie des glandes cérumineuses.

31 août 2014 . . par des glandes spécifiques dites "cérumineuses", peu différentes des . Elles siègent dans la peau de la partie externe, poilue, du conduit auditif externe. . Le cérumen protège le conduit auditif et aide à l'élimination des.

Le conduit auditif externe commence par une partie évasée désignée sous le nom . qui se continue directement avec le conduit auditif externe proprement dit. . appelée cérumen, et sont désignées sous le nom .de glandes cérumineuses.

De nombreuses colorations spéciales (dites signalétiques) permettent de visualiser .. Les glandes cérumineuses du conduit auditif externe représentent une.

29 août 2005 . . les poussière et de glandes cérumineuse (un type particulier de glandes apocrines dont je vous ai déjà parlé). . L'entrée du conduit auditif externe . Dis pourquoi papa; Les soins d'oreille, l'eau en général et la piscine en.

sites anatomiques distincts dans tous les systèmes de clas- sification utilisés par les .. Les tumeurs des glandes salivaires accessoires peuvent être observées .. Glande cérumineuse.

Conque . Orifice externe du conduit auditif. Canal de l'.

4 déc. 2014 . En cas d'échec clinique après 3 jours de traitement bien conduit, un avis ... douleur chronique L'acouphène est dit compensé quand la qualité de vie du patient n'est .. du conduit auditif externe 7 Votre acouphène est-il très bruyant ? ... Il est approfondi dans : • la région périauriculaire : mastoïde, glande.

l'hélix, en avant et en dehors du conduit auditif externe. . (comportant des poils et des glandes cérumineuses à l'origine de la formation du cérumen). .. Des cavités plus petites : Ce sont les cellules mastoïdiennes proprement dites.

29 oct. 2015 . Adénocarcinome de type mammaire des glandes ano-génitales. Tumeur phyllode . Adénocarcinome cérumineux (conduit auditif externe). Adénocarcinome . Essais cliniques [menu déroulant / 1 seul choix possible]. - Oui ... Sites des métastases à distance identifiées en imagerie (imag_st) (si pas de.

La surdité est dite mixte si elle associe une lésion des 2 appareils. La stratégie .. Bouchons obstructifs du conduit auditif externe d'origine cérumineuse (accumulation excessive de . exostoses), ou des tumeurs des glandes pilo-sébacées.

Elle est constituée du pavillon et du conduit auditif externe (CAB). Le pavillon a . formations annexes (follicules pileux, glandes cérumineuses). Le fond du .. (c'est—à-dire mieux perçue) que la CO : on dit que le Rinne est positif. Dans les.

A différencier de la réplétion des glandes anales Traitement: Emploi de .. de long sur 5 microns de large; sans enveloppe (microfilaire dite nue). ... L'otocariose Définition:

Inflammation du conduit auditif externe due à Otodectes cynotis. . chien issu d'un chenil, otite bilatérale cérumineuse, prurigineuse Différentiel : -otite.

Lors de cette affection on observe une destruction des glandes sébacées du ... Un simple examen à l'otoscope, permettant de constater l'otite cérumineuse et la ... du temps une inflammation du conduit auditif externe chez le chien et le chat. .. Les formes les plus fréquentes sont occasionnées par des espèces dites.

. épaisse et analogue à la cire, qni s'amasse à l'intérieur du conduit auditif externe. . Glandes

cérumineuses ou follicules cérumintux , glandes ou follicules qui . blanche et grisâtre qui l'emplit la cavité du crâne ; le cerveau proprement dit est . occipitale externe à l'apophyse épineuse de la septième vertèbre cervicale.

Chaque candidat a donc 2 essais pour valider l'attestation de connaissance. . L'otite peut être externe, dans ce cas elle sera limitée au conduit auditif externe vertical et . hyperplasie des glandes cérumineuses ... 332 chiens) étaient recrutés via des sites internet, des clubs de race et des hôpitaux vétérinaires et étaient.

Le conduit auditif externe est ce canal creusé au sein de l'os qui nécessite la plus . étant éjectées vers l'extérieur par un processus dit d'évacuation latérale. . cependant par la présence des fameuses glandes cérumineuses. . essai gratuit

8 juil. 2009 . mais il nous a aussi dit que des propriétaires de chiens atteints de cette maladie avait . Elle est particulièrement abondante dans les zones riches en glandes sébacées .. conduit auditif externe, chez 1/3 des chiens sains (portage plus .. Otite externe érythémato-cérumineuse prurigineuse bilatérale

Dans une surdité de transmission : le Rinne est dit négatif (la CO est plus perceptible . Bouchons obstructifs du CAE d'origine cérumineuse ou épidermique. . Tumeurs bénignes du conduit : ostéomes, tumeurs des glandes pilo-sébacées. . d'un épithélium de type kératinisé à partir du conduit auditif externe vers l'OM qui.

dites chirurgicales, explique le Docteur Dominique . viennent les glandes sébacées (protégeant l'entrée du . une mauvaise aération du conduit auditif externe (atrésie du . une dermatite atopique et une otite érythémato-cérumineuse chronique, .. par jour durant une semaine ont fait l'objet d'un essai clinique au cours.

10 oct. 2012 . Les otites externes désignent des inflammations du conduit auditif et de la . des débris cellulaires et des sécrétions des glandes cérumineuses. .. est souvent le cas des aliments dit « bas de gamme » - étaient associés à ... Parce que vous ne supportez pas les essais pharmaceutiques sur des animaux,

. par les glandes dites cérumineuses renfermées dans le tissu sous-cutané, qui . dont est susceptible le conduit auditif externe m'ont prouvé que lorsqu'elles.

Essai sur les glandes du conduit auditif externe (glandes dites cérumineuses). par le Dr Louis Pissot [édition 1899]. -More 90012. Le courage du bon sens : Pour.

A- Les différentes flores du conduit auditif externe.....35 ... des glandes cérumineuses. Dans la portion . Certains d'entre elles sont dites perforantes.

Les réponses aux questions que vous pouvez vous poser au sujet de vos animaux de compagnie.

Elle protège la peau du conduit auditif de l'homme, aide au nettoyage et la . Le cérumen est produit dans le tiers externe de la partie cartilagineuse de l'oreille .. peuvent augmenter la production de cérumen par les glandes cérumineuses. .. L'édition 1832 de la ménagère américaine Frugal dit que "rien n'est meilleur.

3-2- Physiologie proprement dite. 4- Applications . Elle comprend deux parties : le pavillon ou auricule et le conduit auditif externe. a- Pavillon. C'est une.

24 sept. 2017 . Conduit auditif externe. 1^{ère} partie cartilagineuse . poils ; staphylocoques dans les glandes pilo-sébacées = furoncle; glandes cérumineuses.

Pavillon et conduit auditif externe (C.A.E.) ® couche épidermique du tympan. Pavillon . glandes cérumineuses et sébacées .. des repaires anatomiques du tympan) - parfois forme phlycténulaire ou hémorragique (= otite virale dite grippale).

qui se placent complètement dans le conduit auditif externe. . Mon mémoire commence par une première partie dite théorique. . de glandes cérumineuses.

Le cérumen est un mélange de sécrétions des glandes sébacées et cérumineuses, de squames,

d'agents . Cependant, il peut s'accumuler au fond du conduit auditif externe, . Il existe un ventricule dit latéral par hémisphère, et un 3^e ventricule . et se prolonge par deux glandes, l'hypophyse en bas, l'épiphysse en arrière.

Psoroptidés, Otodectes cynotis, dans le conduit auditif externe. . Les glandes sébacées et cérumineuses contribuent toutes deux à la production . Les sites d'injections sont observés après 15 minutes, entre 2 et 4 heures, 24 heures et 48h.

l'hypoderme, qui n'appartient pas à la peau proprement dite. Aussi appelé ... cireuses. La partie sécrétrice des glandes cérumineuse est située dans le . canal extérieur débouche directement à la surface du conduit auditif externe ou dans.

définitions histologie système cardio-vasculaire adventice tissu dense irrégulier qui contient des vaisseaux et des nerfs situé autour des artères (couche la.

Figure 4 : Coupe axiale passant par le conduit auditif externe et les glandes cérumineuses) et d'un hypoderme presque inexistant laissant reposer .. brûlures ou sites opératoires, responsable d'infection locale à risque de dissémination.

Les glandes cérumineuses ou sollicules cérumineux sont les organes sécréteurs de l'humeur épaisse et jaune qu'on trouve dans le conduit auditif externe. . Le cerveau Proprement dit est la portion la plus considérable de l'encéphale,.

13 déc. 2011 . Le conduit auditif externe (CAE) débute dans la conque (une . de peau pileuse contenant un grand nombre de glandes sébacées et cérumineuses. .. au téléphone, mais n'entendent pas ce qui est dit de l'oreille affectée).

les meilleurs sites de rencontres francais Hachette Livre Bnf. Sur commande . Essai sur les glandes du conduit auditif externe (glandes dites cérumineuses).

9 mars 2006 . Le système auditif, organe de l'audition, intervient à deux niveaux fonctionnels : . l'oreille externe, constituée du pavillon et du conduit .. local d'essais acoustiques, sons inaudibles dans un ... Une surdité que l'on dit naturelle : .. et les sécrétions des glandes cérumineuses ont tendance à l'obturer.

. Identité et émergence: Essai pour le management (Gestion des institutions) . Essai sur les glandes du conduit auditif externe (glandes dites cérumineuses).

Livre : Livre Essai sur les glandes du conduit auditif externe (glandes dites cérumineuses). par le Dr Louis Pissot [édition 1899] de Pissot, Louis (Dr),.

Sites sur conduit auditif externe étroit: ; . jaunâtre, épaisse, sécrétée par les glandes sébacées du conduit auditif externe, destinée à protéger ce conduit auditif.

Certaines régions de la peau dite « fine » se singularisent soit par la densité et/ou le . Les glandes cérumineuses du conduit auditif externe représentent une.